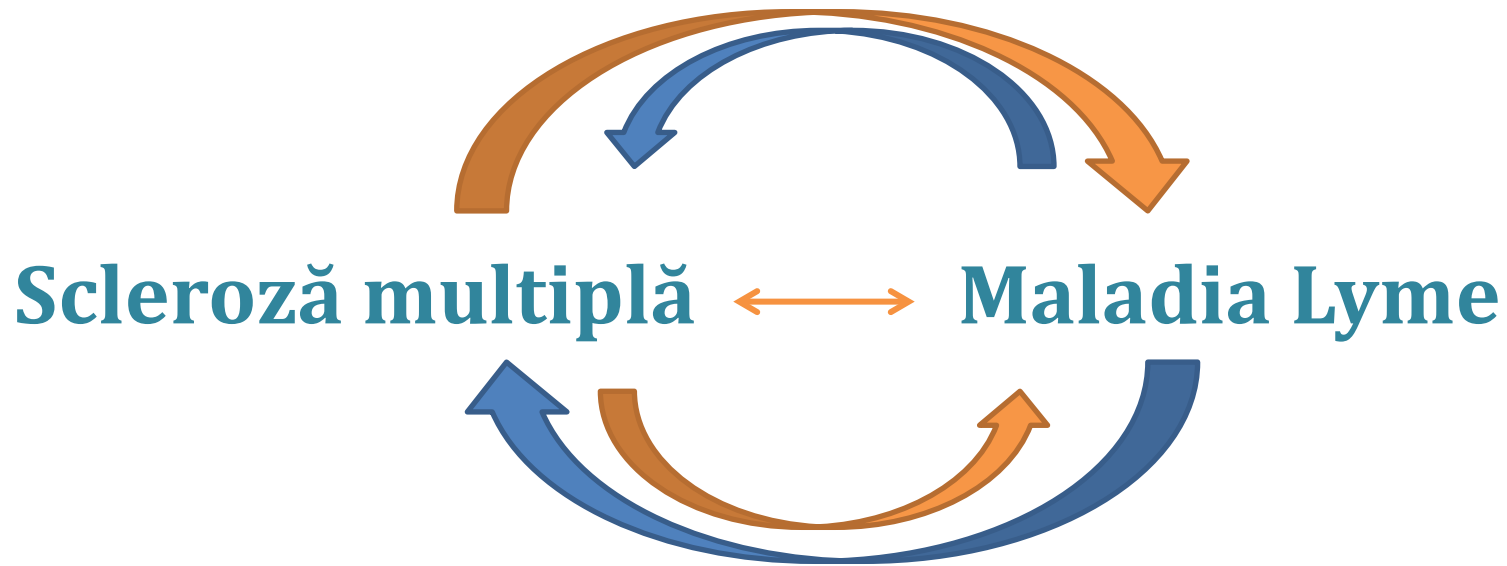

CONTROVERSE

Evoluția ideilor (1985-2007)

1985 [Demyelinating encephalopathy in Lyme disease.](#)

"A 38-year-old man from southeastern Connecticut developed a diffuse encephalopathy with partial complex seizures, followed weeks later by arthritis, cryoglobulinemia, and increased serum IgM. CT showed confluent low-density lesions in the deep cerebral white matter consistent with demyelination. Neither the encephalopathy nor the CT abnormalities improved. Lyme disease was diagnosed serologically 4 years later. "

1988 [Multiple sclerosis is a chronic central nervous system infection by a spirochetal agent.](#)

"Multiple Sclerosis (MS) is a chronic central nervous system (CNS) infection similar to Lyme Disease or Neurosyphilis in its latency period, pathogenesis, symptoms, histopathology and chronic CNS involvement. "

1985 [Chronic central nervous system involvement in Lyme borreliosis.](#)

"We describe four patients with marked chronic meningoencephalomyelitis caused by tick-transmitted Borrelia burgdorferi infection. Imaging techniques showed either MS-like lesions or evidence of vascular involvement, as in other spirochetal infections, especially in meningovascular syphilis."

1989 [Clinical pathologic correlations of Lyme disease.](#)

Rev Infect Dis. 1989 Sep-Oct;11 Suppl 6:S1487-93

1989 [Clinical manifestations of Lyme disease in the United States.](#)

Conn Med. 1989 Jun;53(6):327-30.

1989 [Neurologic manifestations of Lyme disease, the new "great imitator".](#)

"Third-stage parenchymal involvement causes a multitude of nonspecific CNS manifestations that can be confused with conditions such as multiple sclerosis, brain tumor, and psychiatric derangements. "

Evoluția ideilor (1985-2007)



1990 [Multiple sclerosis or Lyme disease? a diagnosis problem of exclusion.](#)

"In a late period of the disease demyelinating involvement of central nervous system can develop, and multiple sclerosis can be erroneously diagnosed."

1991 [Diseases that mimic multiple sclerosis.](#)

"Dr Scott compares typical findings of multiple sclerosis with those of the four diseases that are sometimes mistaken for this syndrome."

1993 [The presence of anti-Borrelia burgdorferi antibodies in a group of multiple sclerosis patients in eastern Sicily. Preliminary data.](#)

"The authors evaluate the presence of anti-Borrelia burgdorferi antibodies in a group of polysclerotic patients of Eastern Sicily, in order to verify or dismiss a correlation between Borrelia infection and demyelinating syndrome."

1996 [Inflammatory brain changes in Lyme borreliosis. A report on three patients and review of literature.](#)

"We conclude that cerebral lymphocytic vasculitis and multifocal encephalitis may be associated with B. burgdorferi infection."

[Multiple sclerosis vs Lyme disease: a case presentation to a discussant and a review of the literature.](#)

2000 [Lyme borreliosis and multiple sclerosis: any connection? A seroepidemic study. \(2000\)](#)

"The result suggests that multiple sclerosis may be often associated with Borrelia infection."

2001 [Differential diagnosis of posterior fossa multiple sclerosis lesions--neuroradiological aspects.](#)

"Behcet's disease, Lyme disease, progressive multifocal leukoencephalopathy, neurosarcoidosis, Whipple's disease, listeria rhombencephalitis, Bickerstaff's brainstem encephalitis, vasculitis due to systemic lupus erythematosus, and acute disseminated encephalomyelitis produce inflammatory lesions similar to those of MS in the brainstem and cerebellum."

Evoluția ideilor (1985-2007)



2001 [Association between multiple sclerosis and cystic structures in cerebrospinal fluid.](#)

“Therefore, we have both microbiological and some clinical support for the hypothesis that the cystic structures found in the CSF of the MS patients may originate from spirochetes which could be the causative agents of MS. “

2002 [Bacterial infection as a cause of multiple sclerosis.](#)

*“Infection with *Borrelia burgdorferi*, the spirochaete responsible for Lyme disease, can involve the central nervous system and the later stages of the disease may mimic the clinical symptoms of multiple sclerosis. “*

2004 [Isolated monolateral neurosensory hearing loss as a rare sign of neuroborreliosis.](#)

“Encephalopathy with white matter lesions revealed by magnetic resonance imaging (MRI) scans in late, persistent stages of Lyme disease has been described. In this report, we describe a patient with few clinical manifestations involving exclusively the eighth cranial nerve, monolaterally and diffuse bilateral alterations of the white matter, particularly in the subcortical periventricular regions at cerebral MRI. “

2005 [Chronic Lyme borreliosis at the root of multiple sclerosis - is a cure with antibiotics attainable?](#)

*“As minocycline, tinidazole and hydroxychloroquine are reportedly capable of destroying both the spirochaetal and cystic L-form of *B. burgdorferi* found in MS brains, there emerges also new hope for those already afflicted.“*

2007 [Lyme borreliosis and multiple sclerosis are associated with primary effusion lymphoma.](#)

“In the late period of Lyme disease demyelinating involvement of central nervous system can develop and MS can be erroneously diagnosed. “

Controverse implicând Nevrita Optică

Diagnosticare dificilă

Nevrită optică recurentă:

- La o populație de pacienți din New England, nevrita optică a reapărut la 33% (33/101) dintre pacienții cu nevrită optică unilaterală monosimptomatică (36% femei, 25% bărbați) la un ochi sau la celălalt, pe parcursul unei perioade de urmărire de 8 ani.
- La 81 de pacienți neselectați cu un prim atac de nevrită optică monosimptomatică acută, incidența de atacuri recurente a fost semnificativ mai mare la pacienții cu Simptom Uhthoff (18 din 40 sau 47.5%) decât la pacienții fără Simptom Uhthoff (4 din 41 sau 10%).
- Incidența crescută de nevrită optică recurentă la pacienții cu Simptom Uhthoff constituie valoare de pronostic și este în concordanță cu alte date publicate. La cei 18 pacienți ONTT (13%) din grupul cu MP IV urmat de prednison pe cale orală, 39 (30%) din grupul cu prednison pe cale orală și 20 (16%) din grupul cu placebo au avut cel puțin un nou episod de nevrită optică la oricare din ochi pe parcursul a 6-24 luni de urmărire. Analiza lungimii timpului până la primul nou episod de nevrită optică la unul din ochi a demonstrat că proporția de noi episoade a fost semnificativ mai mare la grupul pe prednison pe cale orală ($P = 0.02$).

Aceasta a constituit o descoperire care i-a îndemnat pe investigatori, în **1993**, să dea publicității un **avertisment** privind faptul că administrarea de Prednison singur este contraindicată în tratamentul Nevritei Optice.

Controverse impicând Nevrita Optică

Conversia Nevritei Optice în Scleroza Multiplă

- Probabilitatea ca un individ cu nevrită optică să dezvolte SM este mare. Aproape jumătate din pacienți vor face conversia la SM în următorii 15 ani după diagnosticarea nevritei optice.
- Procentul de dezvoltare a SM a fost similar la toate grupurile de tratament (MP i.v + prednison oral, prednison , placebo) după 3 ani de urmarire indiferent de tratament.
- RMN cerebral pune la dispoziție acum mijloacele de stabilire a riscului de conversiune la SM clinică. În scanările RMN anormale, din ONTT, leziunile de materie albă multifocale au fost prezente la 46.9% dintre pacienți și RMN s-a dovedit un predictor puternic pentru SM. Pacienții din grupul, cu două sau mai multe leziuni de materie albă periventriculare, măsurând cel puțin 3mm mărime, au avut o șansă de 36% să dezvolte SM după doi ani; pacienții cu o singură anomalie au avut 17% șanse de convertire în SM; aceia fără nicio anomalie au avut doar o șansă de 3%.
- MP i.v., urmat de prednison oral a avut cel mai mare impact asupra amânării dezvoltării timpurii a SM la pacienții ale căror RMN au prezentat cele mai multe leziuni.

Dificultatea diagnosticării Nevritei Optice

„Dacă ești diagnosticat cu SM, vrei să te asiguri că diagnosticul este corect”, afirmă Dr. Jack Burks, Profesor Clinic de Neurologie la Facultatea de Medicină a Universității din Nevada și editor senior al cărții despre Scleroza Multiplă: *Diagnostic, Management Medical și Reabilitare*.

„Desigur, alte boli pot părea ca fiind SM, dar tratamentul nu este același”

Familiarizarea cu imitatorii SM și cu felul în care se compară cu aceasta poate ușura procesul de diagnosticare. Este un diagnostic pus prin eliminare – singura cale de a diagnostica SM. Prin urmare, cu cât se știe mai multe despre imitatorii SM, cu atât mai repede se pot elimina falsele posibilități. Astăzi, cu cât diagnosticarea SM este mai rapid confirmată, cu atât este mai bine.

BOLI AUTOIMUNE CARE IMITĂ SM

- Encefalomielite diseminată acută (ADEM)
- Lupus eritematos sistemic (SLE),
- Sindrom Sjögren
- Miastenia Gravis (MG)
- Sarcoidoză

BOLI INFECȚIOASE CARE IMITĂ SM

- Maladia Lyme (Borelioză)
- Virusul uman limfotrop pentru celule T (HTLV-1)
- Neurosifilis

BOLI VASCULARE CARE IMITĂ SM

Strokes, Angeita sistemului nervos central, Fistula durală arteriovenoasă, Binswanger

Chris Ratliff, Multiple Sclerosis: Diagnosis, Medical Management and Rehabilitation, 2009

Capcane de diagnostic

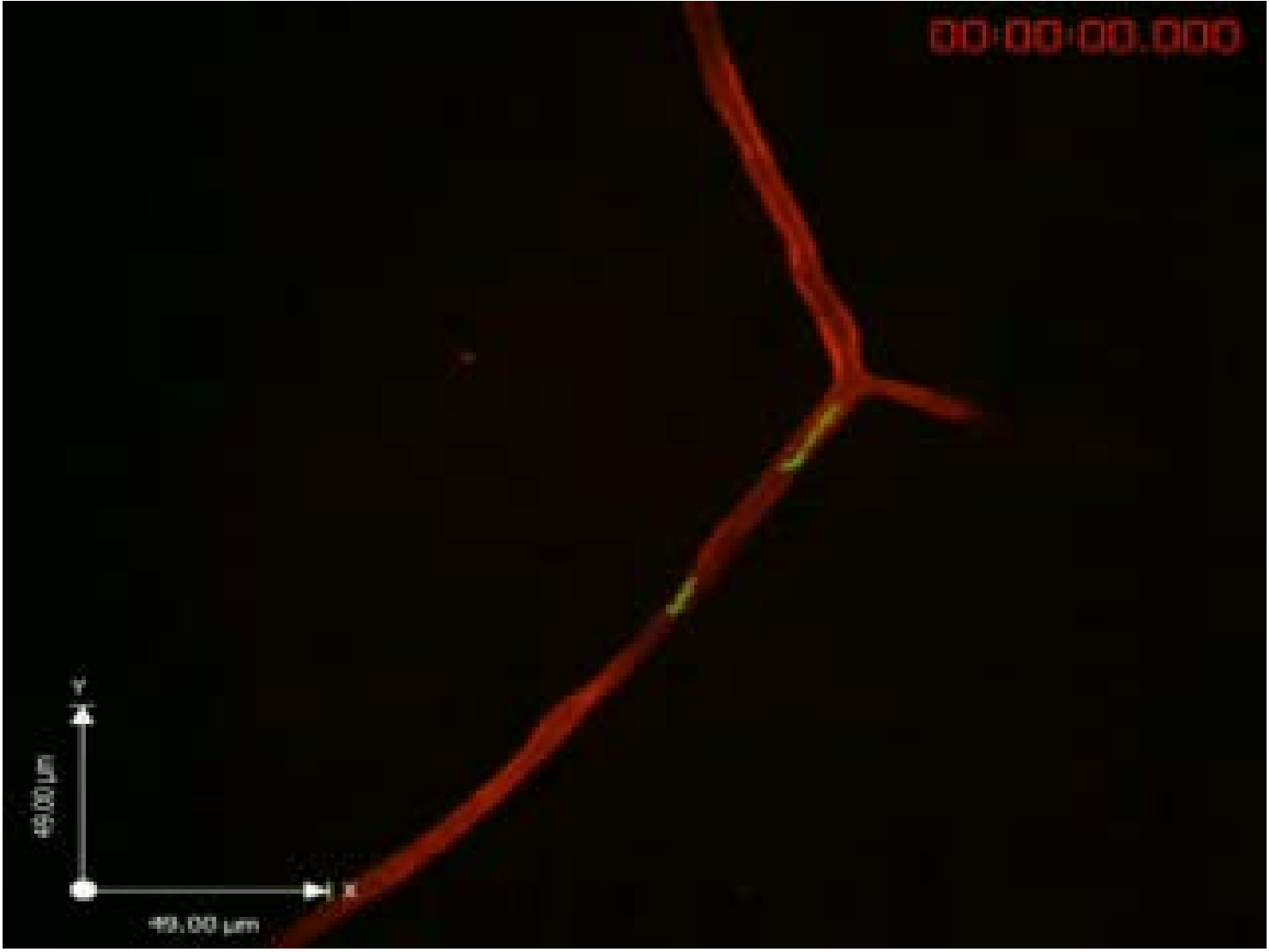
Maladia Lyme este uneori diagnosticată greșit drept **scleroză multiplă**, artrită reumatoidă, fibromialgie, sindrom de oboseală cronică (SOC), ori alte boli (în special autoimune și neurologice), ceea ce lasă infecția netratată și îi permite să penetreze organismul în continuare.

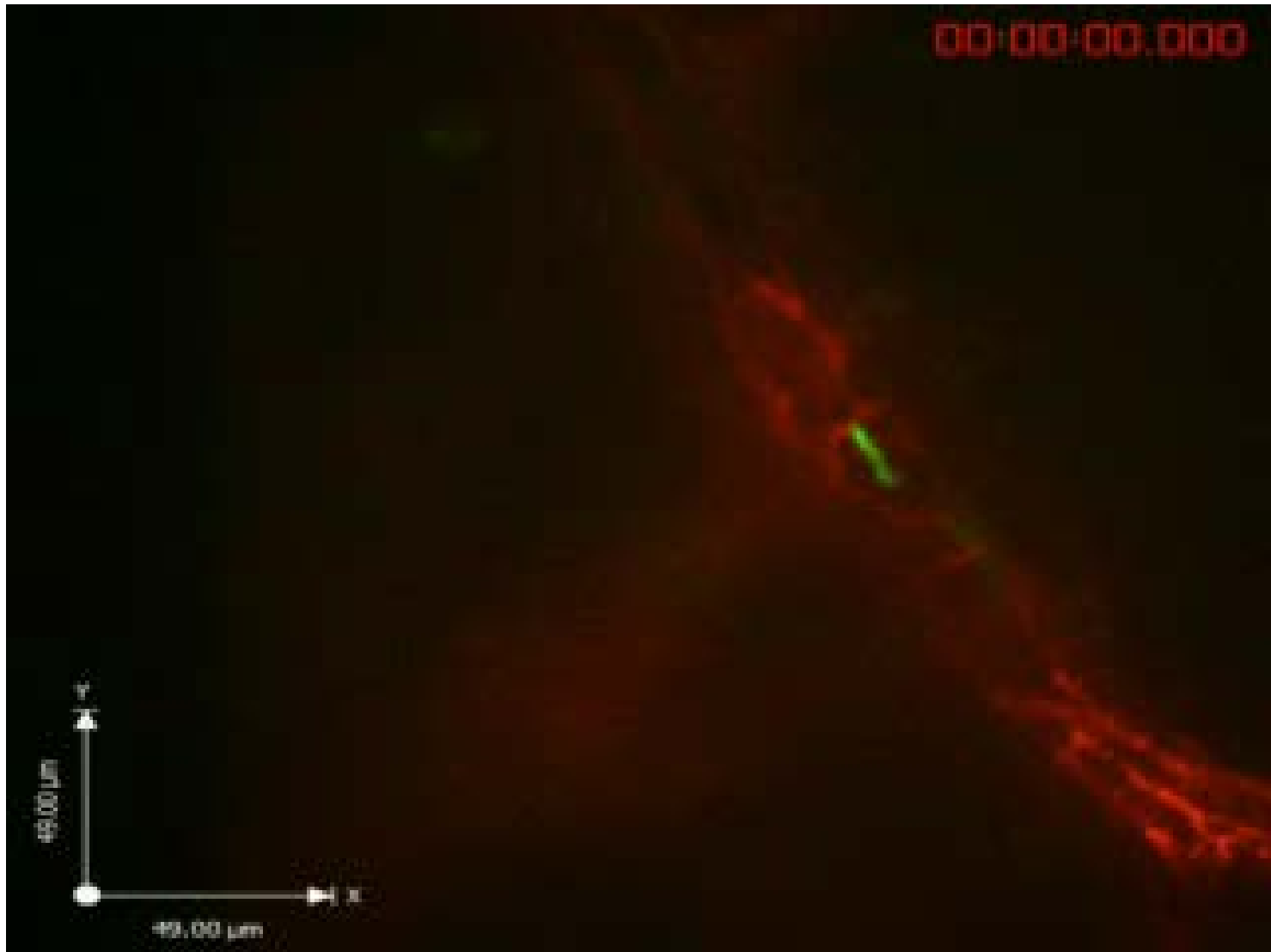
Multe dintre aceste condiții pot fi diagnosticate greșit drept maladii Lyme, de ex. datorită serologiei fals-pozitive Lyme.

Cu toate acestea trebuie observat că sindromul oboselii cronice (SOC) este prin definiție un diagnostic de excludere, ceea ce înseamnă că va fi inexact să se spună că un pacient nu are Lyme *pentru că* el sau ea are SOC. Suprapunerea substanțială de simptomologie între Lyme și SOC face din asta un punct crucial.

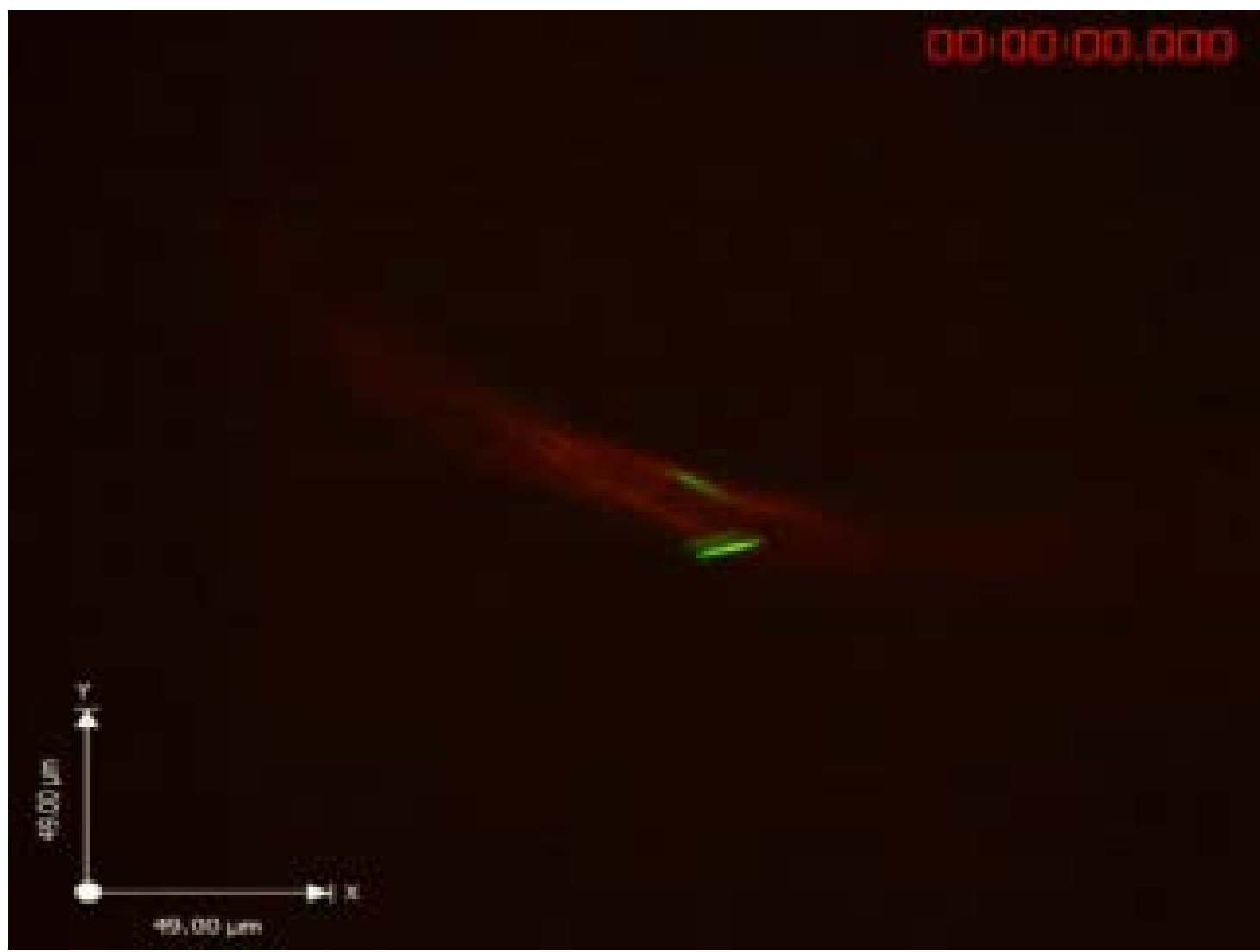Cu toate că nu există nicio îndoială că maladia Lyme există, există controverse considerabile în ceea ce privește *prevalența bolii, procedura potrivită de diagnosticare și tratament și posibilitatea unei infecții Lyme cronice, rezistente la antibiotice.*

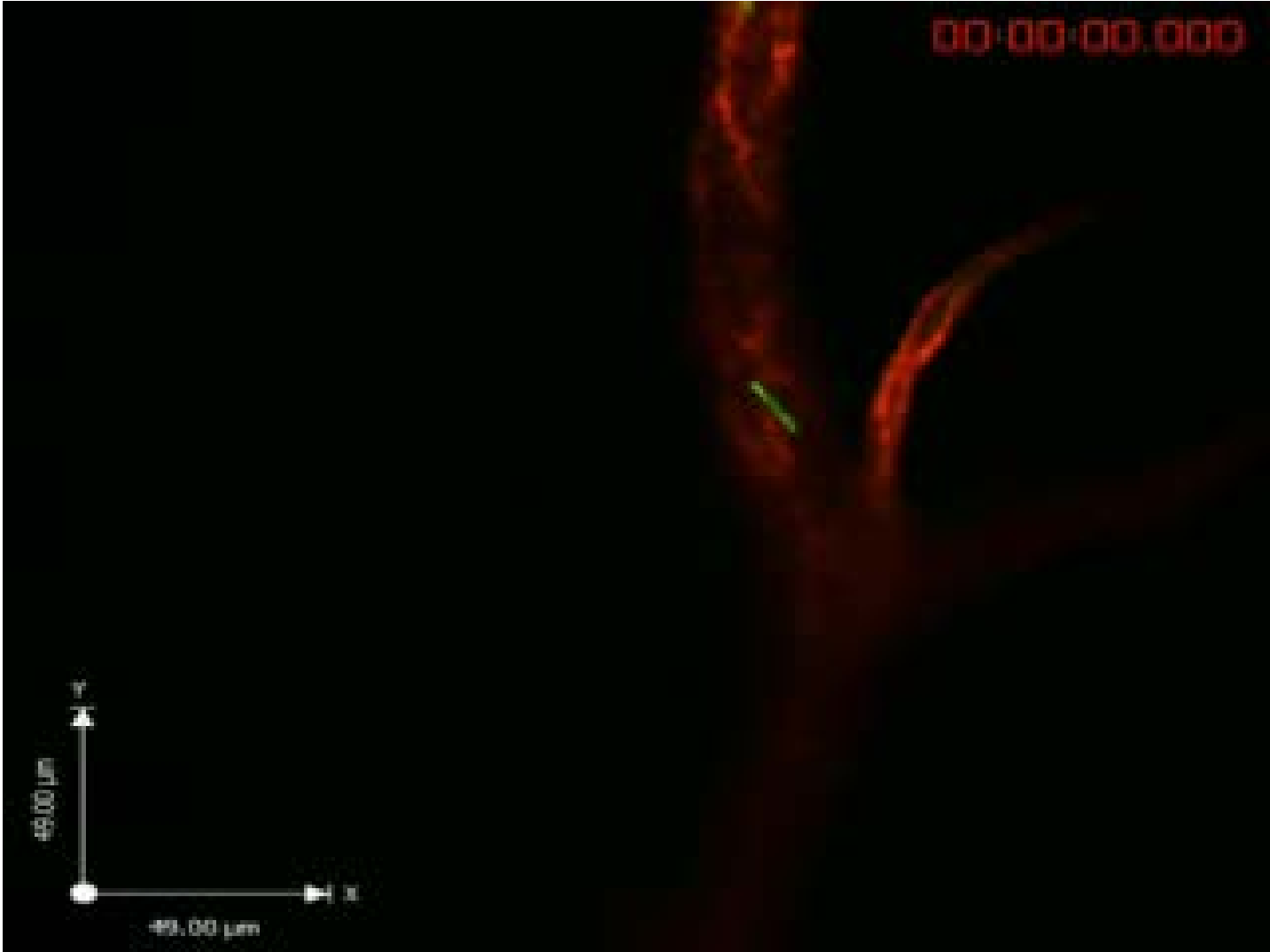





00:00:00.000





Posibilă fiziopatologie



1840 SM?

1860 Rudolf Ludwig Karl Virchow

1909 Lyme

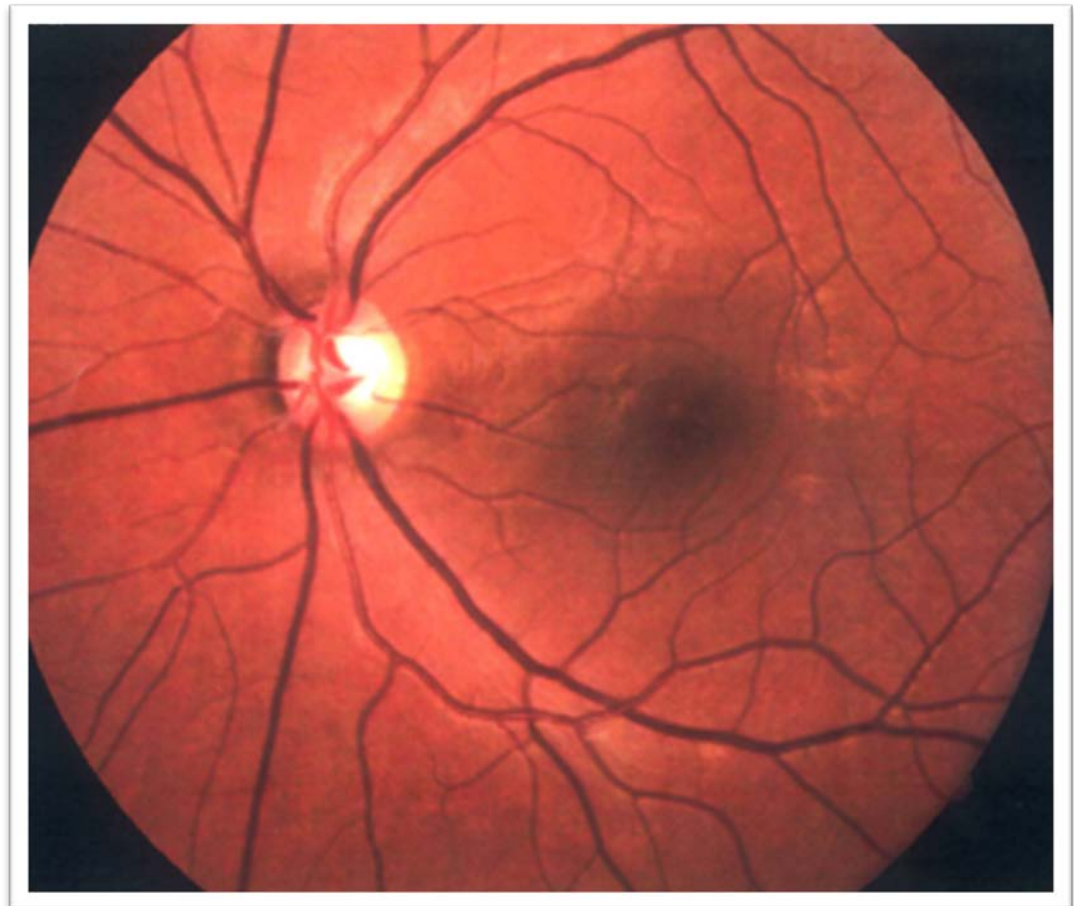
1983 Dr. Graham R.V. Hughes

Triada Virchow, factorii clasici care grăbesc formarea trombului venos in infectie:

- **disfuncție endotelială**
- **schimbările hemodinamice**
- **hipercoaguabilitatea**

Sindromul antifosfolipidic
(APS sau APLS) sau
Sindromul anticorpilor
antifosfolipidici

Este o tulburare de coagulare care duce la cheaguri de sânge (tromboze) atât în artere cât și în vene. Sindromul apare datorită producerii **autoimunitare** de anticorpi împotriva fosfolipidei (aPL), o substanță din **membrana celulei**.



În Maladia Lyme TRATAMENTUL se adresează:

CAUZEI → Infecția (ANTIBIOTICE)

EFECTULUI → Hipervascozitatea sangvină (SULODEXID)

Efectul: **HIPERVÂSCOZITATE SANGVINĂ**

În loc de concluzie ...

